# Opfer des Fuchsbandwurmes

## Alveoläre Echinokokkose bei Hunden

Caroline F. Frey et al.

Beim gefährlichen kleinen Fuchsbandwurm (*Echinococcus multilocularis*) denken wir zuallererst an den Fuchs, welcher als Endwirt den Wurm in seinem Darm beherbergen kann, und danach an die Gefahr für den Menschen, die von den Eiern dieses Parasiten ausgeht. Schlucken wir die Eier, kann das zu einer tumorartigen Parasitenwucherung in der Leber führen, mit der sogenannten alveolären Echinokokkose (AE) als Krankheitsbild. Auch der Hund kann als Endwirt die Bandwürmer im Darm beherbergen und dadurch ein Risiko für den Menschen darstellen. Was aber noch wenig bekannt ist: Der Hund kann ebenso wie der Mensch an einer alveolären Echinokokkose erkranken – als Zwischenwirt – mit genauso verheerenden Folgen.

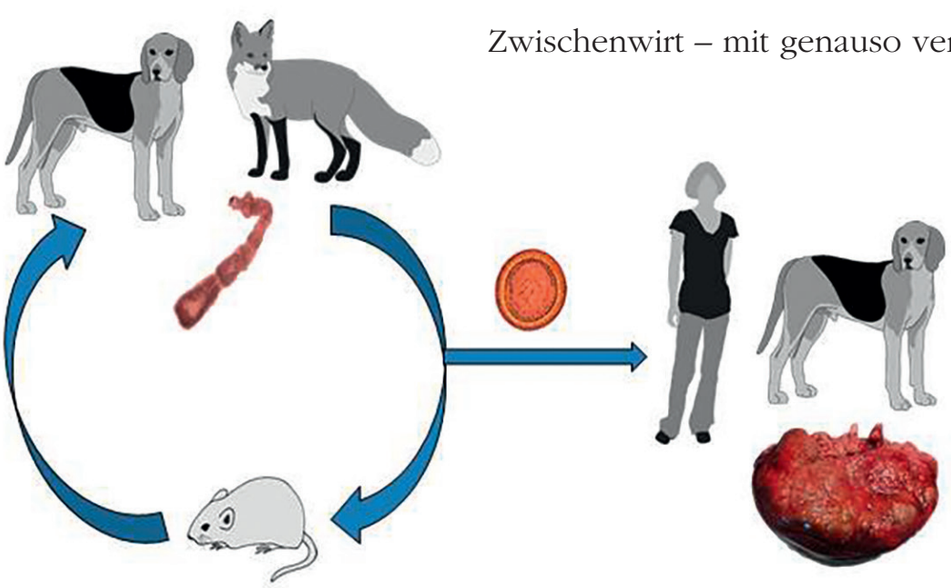

**Abbildung 1**: Lebenszyklus des kleinen Fuchsbandwurmes (*Echinococcus multilocularis*)
Fuchs und Hund tragen den adulten Bandwurm im Darm. Dieser scheidet Eier aus, welche dann Nager infizieren. Auf der Leber der Nager bilden sich Parasitenlarven. Auch der Mensch oder der Hund kann sich mit den Eiern infizieren. Die Krankheit heisst alveoläre Echinokokkose und wird durch das tumorartig wachsende Parasitenlarvengewebe in der Leber hervorgerufen.
*Copyright: Institut für Parasitologie Bern*

**Tabelle 1**: Überlebenszeiten von Hunden mit AE

| Behandlungsvariante | Anzahl Hunde | Lebend zum Zeitpunkt der Studie | Mittlere Überlebensdauer (Jahre) |
|---|---|---|---|
| Vollständige chirurgische Entfernung & Albendazol | 2 | 1 | 4,30 |
| Unvollständige chirurgische Entfernung & Albendazol | 3 | 2 | 1,60 |
| Albendazol allein | 6 | 4 | 2,30 |
| Keine Therapie | 9 | 0 | 0,06 |

## AE: gut erforscht beim Menschen, wenig bekannt beim Hund

Während Füchse und Hunde, nachdem sie eine infizierte Maus gefressen haben, bis zehntausende Würmer in ihrem Darm beherbergen können, ohne dabei zu erkranken, kann der Mensch, Jahre nachdem er sich mit Fuchsbandwurmeiern infiziert hat, an der alveolären Echinokokkose (AE) erkranken (Abbildung 1). Diese wird durch die Wucherung des Parasitenlarvengewebes in der Leber verursacht, die ähnlich einem Tumor auch in andere Organe streuen kann. Unbehandelt kann die AE zum Tod führen. Die Anzahl erkrankter Menschen in der Schweiz und in Deutschland ist zwar relativ gering, stieg jedoch um das Mehrfache seit den 1990er Jahren, und beträgt aktuell ca. 40 neue Fälle pro Jahr in der Schweiz.

In der Humanmedizin sind die diagnostischen und therapeutischen Abläufe bei der AE gut etabliert. Eine Infektion wird mittels bildgebender Verfahren (Ultraschall, Computertomographie und/oder Magnetresonanztomographie) und serologischen Laboruntersuchungen nachgewiesen. Operiert wird dann, wenn das Parasitengewebe vollständig entfernt werden kann. In allen anderen Fällen erfolgt eine lebenslängliche Medikationstherapie mittels Albendazol oder Mebendazol, was den Patienten eine gute Prognose verleiht.

Dass Hunde ebenfalls an AE erkranken können, ist ein relativ neues Phänomen. Erste Fälle wurden 1990 beschrieben. Über den Verlauf der AE beim Hund ist noch wenig bekannt. Da in der Kleintierklinik der Universität Bern regelmässig Hunde mit AE diagnostiziert und behandelt werden, interessierte es uns, diese über einen längeren Zeitraum zu verfolgen und dadurch die Überlebensdauer unter verschiedenen Behandlungsoptionen zu vergleichen.

## AE: Fallstudie beim Hund

Von 2004 bis 2014 wurden in unseren Datenbanken alle Hunde eruiert, bei denen eine AE diagnostiziert worden ist. Insgesamt konnten 20 Hunde mit der Diagnose AE identifiziert werden. Die meisten Hunde waren Patienten von Privatpraxen, erhielten ihre Diagnose aber aus den Laboren oder der Radiologie der Vetsuisse Fakultät Bern. Chirurgische Behandlungen wurden ausschliesslich an der Kleintierklinik der Vetsuisse Fakultät Bern vorgenommen.

Die Hunde waren zwischen 1 und 11 Jahre alt und kamen alle aus dem Schweizer Mittelland. Sie zeigten am häufigsten Bauchumfangsvermehrung, Schwäche, Erbrechen, Durchfall und Anorexie. Eine Rassen- oder Geschlechtsprädisposition konnten wir nicht feststellen.

Von den insgesamt 20 Hunden wurden neun Hunde nach Diagnosestellung ohne Therapieversuch eingeschläfert (Tabelle 1). Sechs Hunde wurden ausschliesslich mit Albendazol (10 mg/kg KGW) als Antiparasitikum behandelt. Alle sechs Tiere zeigten multiple Leberläsionen. Bei vier Hunden war kein Bauchhöhlenerguss nachweisbar. Diese Hunde waren 0,5–9,5 Jahre später symptomfrei. Die anderen zwei Hunde mit Bauchhöhlenerguss haben nicht auf die Therapie angesprochen.

Bei fünf Hunden wurden die parasitären Läsionen chirurgisch entfernt und die Tiere zusätzlich mit Albendazol dauertherapiert. Bei zwei Hunden konnte die Parasitenmasse vollständig entfernt werden. Beide


Kelapril

ACE-Hemmer

→ Tablette mit 2,5 mg, 5 mg oder 20 mg Benazeprilhydrochlorid

→ Kongestive Herzinsuffizienz bei Hunden (2,5 mg, 5 mg und 20 mg)

→ Chronische Niereninsuffizienz bei Katzen (2,5 und 5 mg)

Veyx

Veyx-Pharma GmbH
Söhreweg 6 · 34639 Schwarzenborn
Tel. 05686 9986-0 · Fax 05686 1489
E-Mail zentrale@veyx.de
www.veyx.de

**KELAPRIL 2,5 mg.** Filmtabletten für Hunde und Katzen. Benazeprilhydrochlorid. **Wirkstoff(e) und sonstige Bestandteile:** 1 Filmtablette enthält: Wirkstoff(e): Benazepril 2,3 mg (entspricht 2,5 mg Benazeprilhydrochlorid). Sonstige Bestandteile: Titandioxid (E171) 0,53 mg, **Anwendungsgebiet(e):** Hunde: Behandlung der kongestiven Herzinsuffizienz. Katzen: Senkung der Proteinurie bei chronischer Niereninsuffizienz. **KELAPRIL 5 mg.** Filmtabletten für Hunde und Katzen. Benazeprilhydrochlorid. **Wirkstoff(e) und sonstige Bestandteile:** 1 Filmtablette enthält: Wirkstoff(e): Benazepril 4,6 mg (entspricht 5 mg Benazeprilhydrochlorid). Sonstige Bestandteile: Titandioxid (E171) 0,52 mg, Eisen(III)-hydroxid-oxid x H2O (E172) 0,06 mg. **Anwendungsgebiet(e):** Hunde: Behandlung der kongestiven Herzinsuffizienz. Katzen: Senkung der Proteinurie bei chronischer Niereninsuffizienz. KELAPRIL 20 mg. Filmtabletten für Hunde. Benazeprilhydrochlorid. **Wirkstoff(e) und sonstige Bestandteile:** 1 Filmtablette enthält: Wirkstoff(e): Benazepril 18,4 mg (entspricht 20 mg Benazeprilhydrochlorid). Sonstige Bestandteile: Titandioxid (E171) 0,52 mg, Eisen(III)-hydroxid-oxid x H2O (E172) 0,06 mg. Anwendungsgebiet(e): Hunde: Behandlung der kongestiven Herzinsuffizienz. **Gegenanzeigen:** Nicht anwenden bei Überempfindlichkeit gegenüber dem Wirkstoff Benazeprilhydrochlorid oder einem der sonstigen Bestandteile. Nicht anwenden bei Hypotonie (niedrigem Blutdruck), Hypovolämie (geringes Blutvolumen), Hyponatriämie oder akuter Niereninsuffizienz. Nicht anwenden bei vermindertem Herzzeitvolumen infolge einer Aorten- oder Pulmonalstenose. Nicht bei trächtigen oder säugenden Hunden oder Katzen anwenden, da die Sicherheit von Benazeprilhydrochlorid bei diesen Tierarten während der Trächtigkeit oder Laktation nicht belegt ist. **Nebenwirkungen:** In seltenen Fällen können bei Hunden mit kongestiver Herzinsuffizienz während der Behandlung Erbrechen, Koordinationsstörungen oder Müdigkeit auftreten. Bei Hunden und Katzen mit chronischer Niereninsuffizienz kann der Kreatininspiegel im Blut mäßig ansteigen, welcher als Indikator der Nierenfunktion gilt. Dies ist wahrscheinlich auf die blutdrucksenkende Wirkung des Tierarzneimittels in der Niere zurückzuführen und ist ohne das Auftreten weiterer Symptome kein Grund, die Behandlung abzubrechen. Kelapril kann bei Katzen die Futteraufnahme und das Körpergewicht erhöhen. In seltenen Fällen wurden bei Katzen Erbrechen, Appetitlosigkeit, Dehydratation (Austrocknung), Lethargie und Durchfall beobachtet. **Besondere Warnhinweise:** Schwangere Frauen und Frauen im gebärfähigen Alter sollten das Tierarzneimittel mit besonderer Sorgfalt handhaben. Bitte lesen Sie vor der Anwendung die Packungsbeilage! **Wartezeit:** Nicht zutreffend. **Darreichungsform und Inhalt:** Tablette (28, 98 Stück). **Verschreibungspflichtig. Zulassungsinhaber:** Kela N.V., St. Lenaartseweg 48, 2320 Hoogstraten, Belgien. Stand V02.13.4.

**Dr. Marina Corsini** hat die Studie als Dissertationsprojekt während ihres Internships an der Kleintierklinik der Vetsuisse Fakultät Bern durchgeführt. Zurzeit arbeitet sie in einer Privatpraxis und bereitet sich auf ihre FVH-Prüfung in Kleintiermedizin vor.

von links nach rechts:
Dr. Caroline Frey, Institut für Parasitologie und Präsidiumsmitglied ESCCAP Schweiz; Dr. Urs Geissbühler, klinische Radiologie; Dr. Ueli Rytz, Chirurgie Kleintierklinik; Prof. Bruno Gottstein, Direktor Institut für Parasitologie und Vizepräsident ESCCAP Schweiz; Prof. David Spreng, Direktor Kleintierklinik. Auf dem Bild fehlt Dr. Judith Howard, Leiterin klinisches Labor. Alle diese AutorInnen arbeiten an der Vetsuisse Fakultät der Universität Bern, Schweiz.

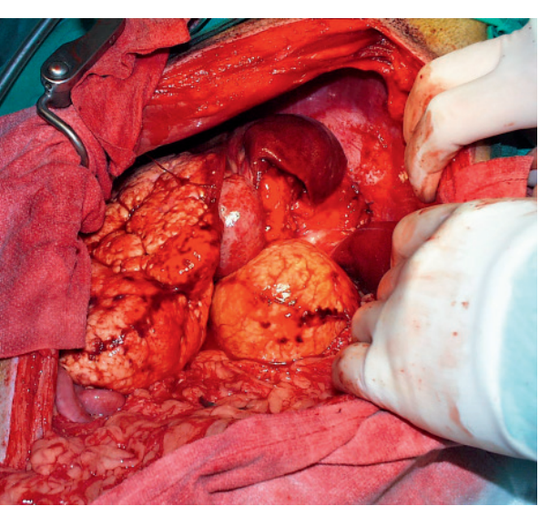

**Abbildung 2:** Ein Hund mit AE wird operiert Blick in die eröffnete Bauchhöhle. Die parasitäre Masse ist gelblich-weiss zu erkennen.
*Copyright: Kleintierklinik Universität Bern*

Hunde waren nach Therapie symptomfrei. Einer lebt weiterhin, dies nun sechs Jahre nach Diagnose; der andere Hund musste 2,6 Jahre später nach einem Autounfall eingeschläfert werden. Bei drei Hunden konnte die Parasitenmasse nicht vollständig chirurgisch entfernt werden (Abbildung 2). Trotz initial gutem Ansprechen auf die Operation mussten die Hunde jedoch alle nochmals operiert werden. Zwei Hunde sind seither symptomlos und leben mit Leberbefall respektive mit parasitären Läsionen in Leber, Milz und Lunge weiter, und der dritte wurde wegen Läsionsbildung im Gehirn eingeschläfert.

## Statistische Auswertung

Die Lebenserwartung konnte mit einer spezifischen Therapie ganz klar gesteigert werden, dies im Vergleich mit Hunden, die keine Therapie erhielten. Jedoch konnte zwischen den verschiedenen Therapieoptionen keine signifikanten Unterschiede gefunden werden, da die Tierzahl pro Gruppe zu klein war. Weitere prognostisch schlechte Faktoren waren: Bauchumfangsvermehrung sowie Bauchhöhlenerguss. Keine statistische Signifikanz hatten das Alter, die Grösse der Leberläsionen und das Vorhandensein von Läsionen in benachbarten Organen.

## Viele junge Hunde sind betroffen – mögliche Ursachen

Im Vergleich zum Menschen, bei dem sich die AE meist erst mehrere Jahre nach Infektion klinisch manifestiert, fiel bei unseren Hunden auf, dass viele junge Hunde betroffen waren. Tatsächlich war der jüngste Hund gerade ein Jahr alt. Wir führen das junge Alter der Hunde am ehesten auf eine hohe Infektionsdosis zurück, wie sie zum Beispiel bei Koprophagie (Fressen von Kot, u.a. Fuchskot) auftreten kann. Alle Hunde lebten im Schweizer Mittelland, einem bekannten Endemiegebiet für Fuchsbandwürmer, und durften sich bei Spaziergängen frei bewegen oder wurden beobachtet, wie sie Dinge vom Boden frassen. Nach der Vereinigung der führenden euro-

päischen Veterinärparasitologen ESCCAP hatten also alle Hunde ein hohes Risiko für eine Wurminfektion, d.h. es gilt die Empfehlung, die Hunde monatlich zu entwurmen oder Kotuntersuchungen durchzuführen (www.esccap.ch). Keiner der Hunde unserer Studie wurde jedoch so oft entwurmt.

## Späte Diagnose, intuitiv schlechte Prognose: Es besteht Aufklärungs- und Verbesserungsbedarf

Die meisten Hunde in unserer Studie wurden erst in einem fortgeschrittenen klinischen Stadium auf eine alveoläre Echinokokkose abgeklärt. Eine Frühdiagnose könnte durch den systematischen Einsatz der Serologie und von Ultraschalluntersuchungen gestellt werden. Dafür müsste die AE aber stärker ins Bewusstsein der TierärztInnen rücken.
Obwohl eine Therapie das Leben der Hunde signifikant verlängern konnte, wurden viele Hunde eingeschläfert. Der Grund ist möglicherweise, dass die Prognose der AE oft intuitiv als schlecht beurteilt wird. Das Wissen, dass ein Hund mit AE durchaus noch jahrelang leben kann, wenn er therapiert wird, muss sich bei den TierärztInnen und den BesitzerInnen aber erst noch durchsetzen. Zudem haben einige BesitzerInnen die Angst geäussert, sich bei ihrem Hund anzustecken. Hier muss aber ganz klar festgehalten werden, dass von einem Hund, der an AE erkrankt, ist keine Gefahr ausgeht. Eine Gefahr ist der Hund nur dann, wenn er adulte Fuchsbandwürmer in seinem Darm hat und Eier ausscheidet.
Dies bringt uns aber zu einem weiteren wichtigen Punkt: Um die Umgebungskontamination mit Fuchsbandwurmeiern zu senken, sollte ein Hund, der Mäuse jagt oder Dinge von Boden frisst, einmal pro Monat mit einem wirksamen Mittel (Praziquantel) gegen adulte *E. multilocularis* behandelt werden oder zumindest koprologisch auf einen Befall untersucht werden. Von einem nicht-entwurmten Hund, der als Familienmitglied und Gefährte geschätzt wird, kann sonst eine ernste Gefahr für seine Menschen und für Artgenossen ausgehen!

→ **www.esccap.ch und**
→ **www.esccap.de**

*Literatur bei den Autoren*

## take home

➜ Die alveoläre Echinokokkose beim Hund stellt eine Herausforderung für die Tierärzteschaft dar:
Das Wissen über die geeignete Diagnostik und über bewährte Behandlungsprotokolle muss vorhanden sein.
➜ Die vollständige chirurgische Entfernung und Albendazol scheint die beste Therapieoption zu sein.
➜ In den anderen, inoperablen Fällen kann eine Dauertherapie mittels Albendazol gute Erfolge erzielen.
➜ Die regelmässige Entwurmung des Hundes in Endemiegebieten zur Vermeidung eines Darmbefalles mit Fuchsbandwürmern ist wichtig, damit vom Hund keine Gefahr für seine Umgebung ausgeht.